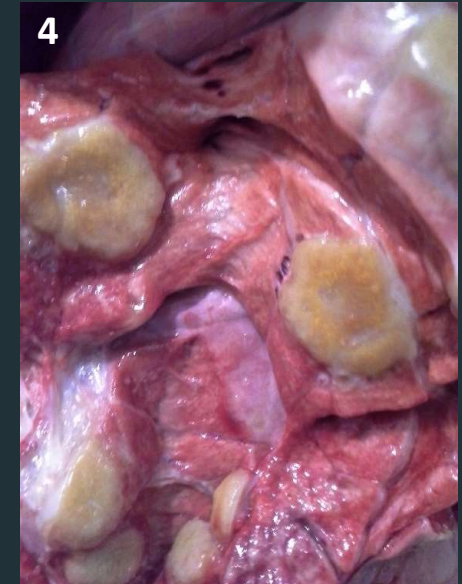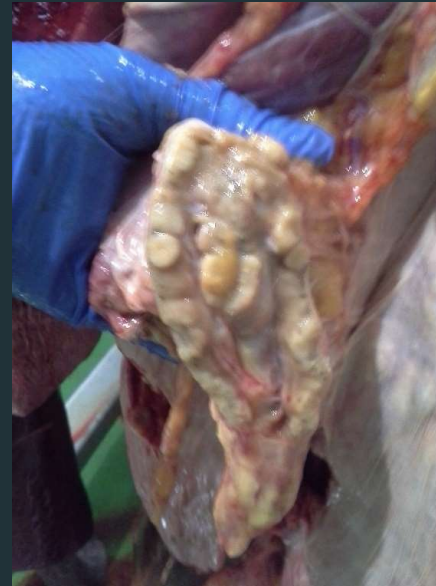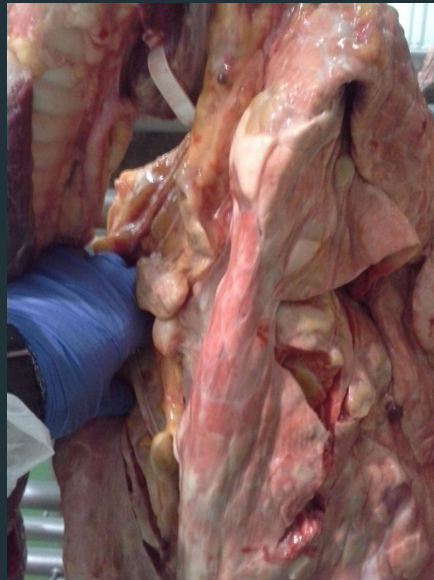
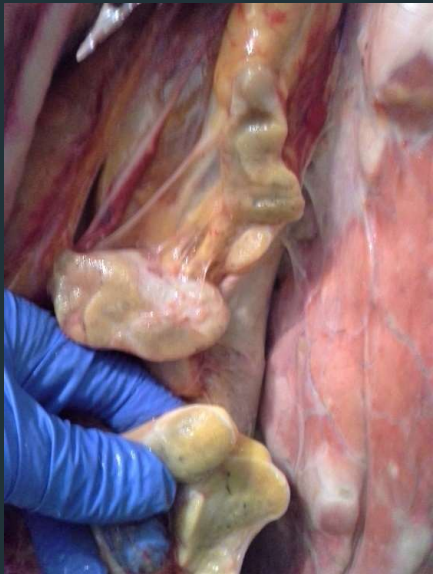


TUBERCULOSIS PULMONAR CRONICA- BOVINO



Se remiten fotos de lesiones pulmonares en una vaca mestiza de 15 años procedente de una explotación de seguimiento de tuberculosis, solo tenía ese tipo de lesiones en los pulmones.

Las lesiones se corresponden con una tuberculosis pulmonar orgánica crónica, con varios tubérculos en el parénquima pulmonar y adenopatías satélites en los linfonodos mediastínicos, traqueales y bronquiales en los que se observa la típica lesión tuberculosa, con fibrosis, necrosis caseosa y calcificación distrófica de los tubérculos (sobre todo en foto 4).

Ana Bravo Moral
Dpto. Anatomía Patológica – Facultad de Veterinaria